

## 健康に見える患者の腹部X線検査

-見逃さないコツと焦らないためのポイント-



酪農学園大学 獣医学群 獣医学類  
生体機能学分野  
放射線生物学ユニット 講師  
附属動物医療センター 画像診断科  
華園 究

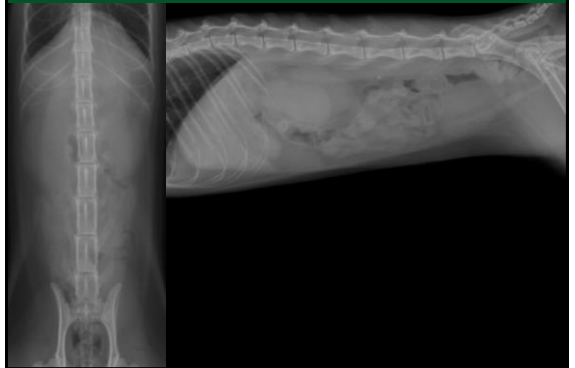
### 腹部X線検査で見逃されやすいもの

- 微小な結石
- X線透過性の消化管内異物
- 中肝区域の肝臓腫瘍
- 大きくない腹腔内腫瘍
- 正常では観察しにくい臓器の異常
- 腹膜腔の異常
- 骨格系の異常

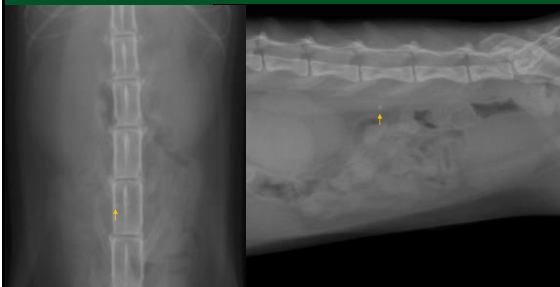
### 健康診断で特に見落としとしてはいけないもの

- 消化器系の異常（異物など）
  - 結石
  - 腫瘍
- 生命に直結する**
- 画像に残る**

### この症例は？

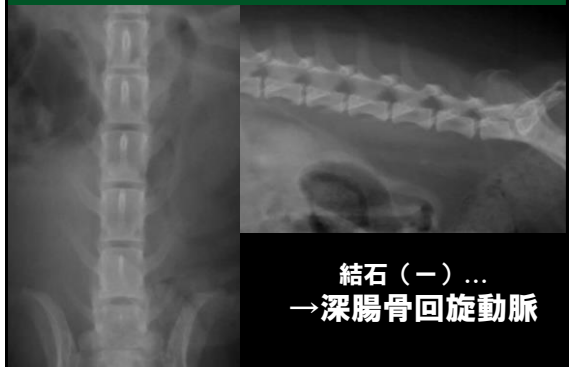


### この症例は？



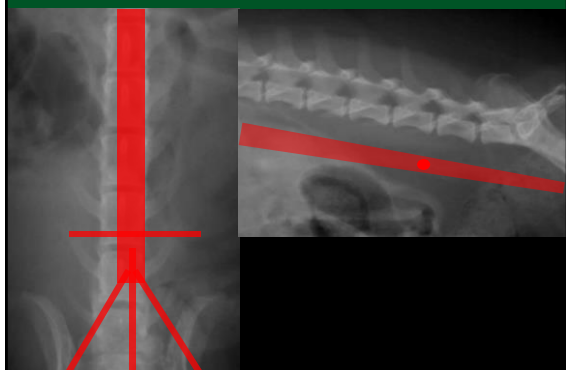
尿管結石

### この症例は？

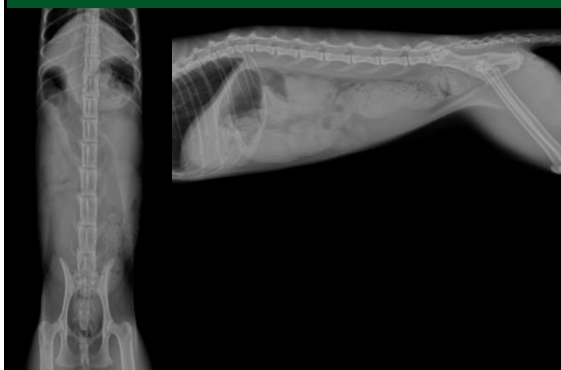


結石（-）...  
→ 深腸骨回旋動脈

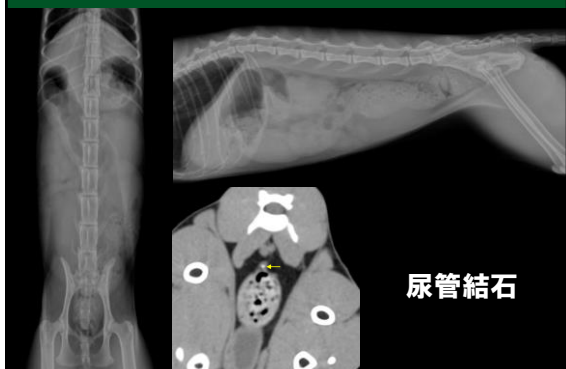
### 深腸骨回旋動脈



### 異常はありますか？

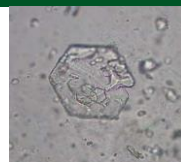

### 異常はありますか？



### 見えない結石

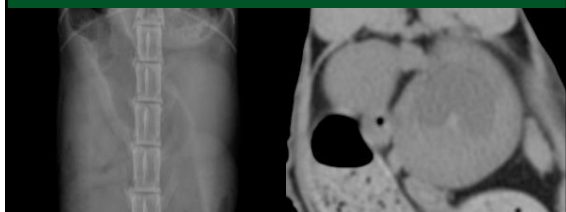
- X線透過性の結石
  - シスチン
  - 尿酸塩



- 非常に微小な結石



### 見逃さないためには？



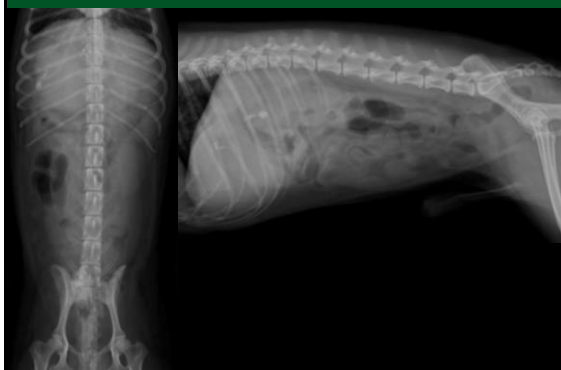
#### 猫の正常範囲

- 不妊手術前：L2の2.1-3.2倍
- 不妊手術後：L2の1.9-2.6倍

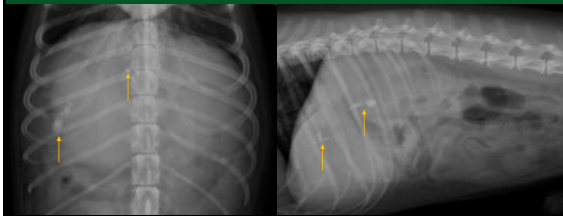
#### 左右の比較

どちらも正常範囲だが...

### この症例は？

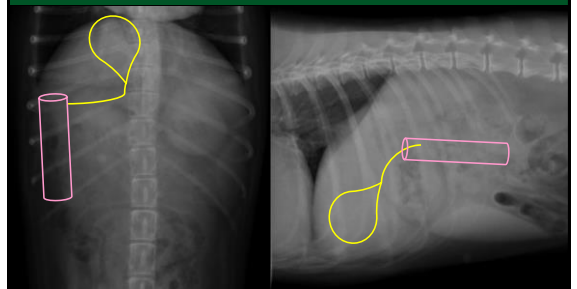


### この症例は？

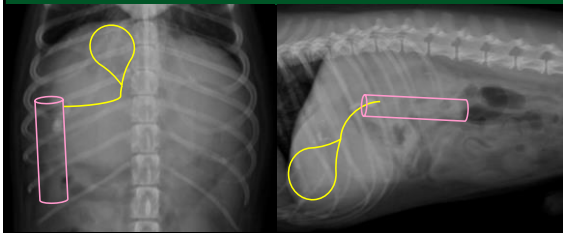


不透過性物質が散在  
↓  
結石？ 胆石？ 石灰化？  
↓  
治療必要？不要？

### 総胆管の位置

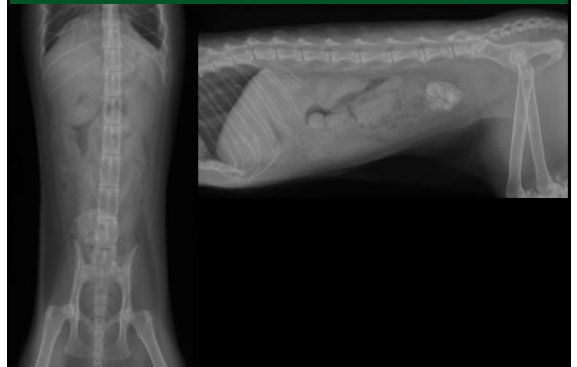

### この症例は？

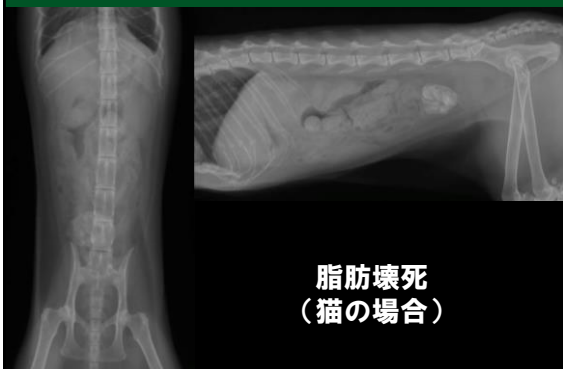

総胆管の走行上に不透過性物質  
↓  
総胆管内に胆石の存在

### この症例は？（猫）

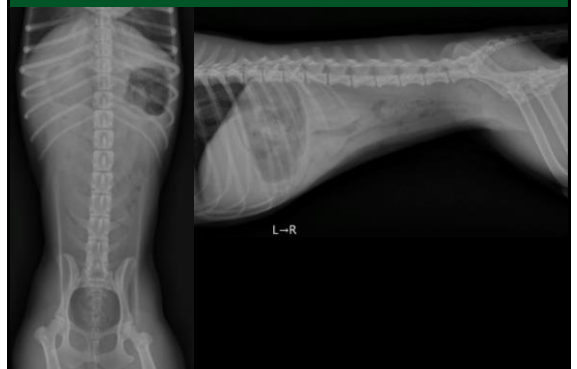

### この症例は？（猫）

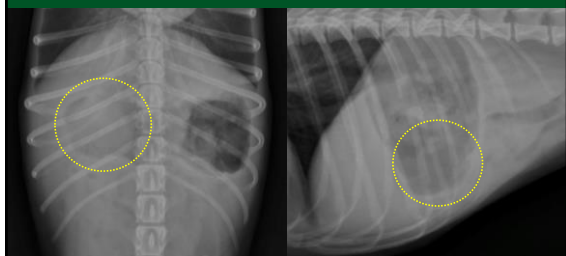


脂肪壊死  
(猫の場合)

### 異常はありますか？



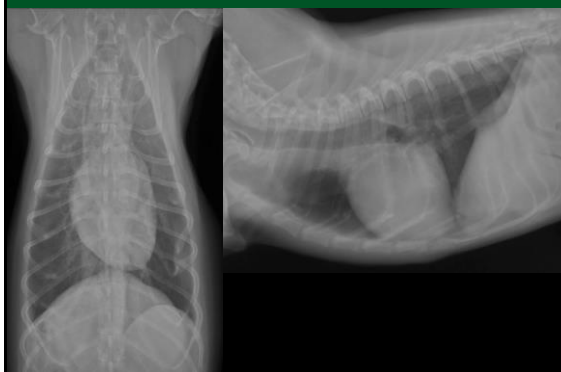
この症例は？



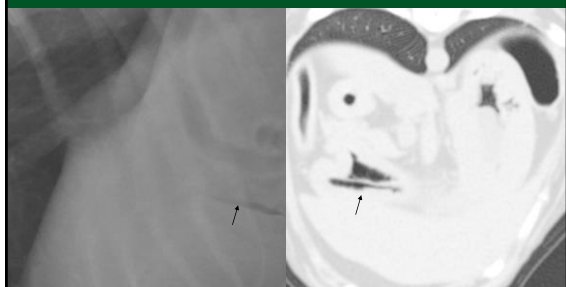
幽門洞に円形の陰影

胃内異物  
(スーパーボール)

異常はありますか？（胸部ですが...）



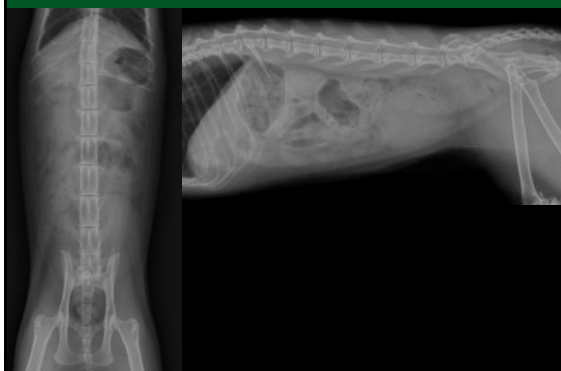異常はありますか？（胸部ですが...）



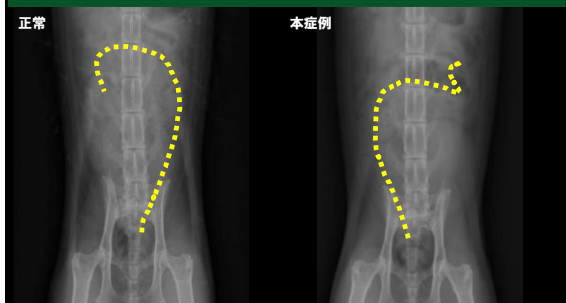
妙にシャープなガス陰影

胃内異物  
(ちゅ〜るの袋)

異常はありますか？



異常はありますか？

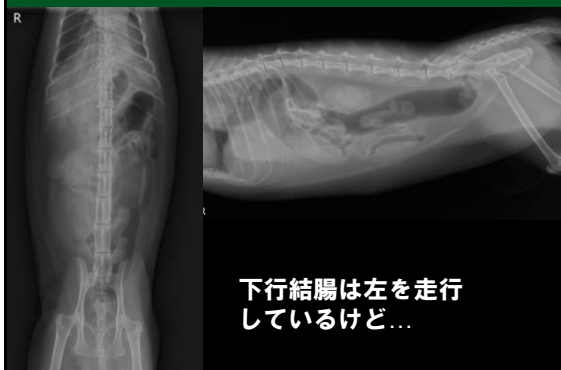

正常  
下行結腸が左を走行

本症例

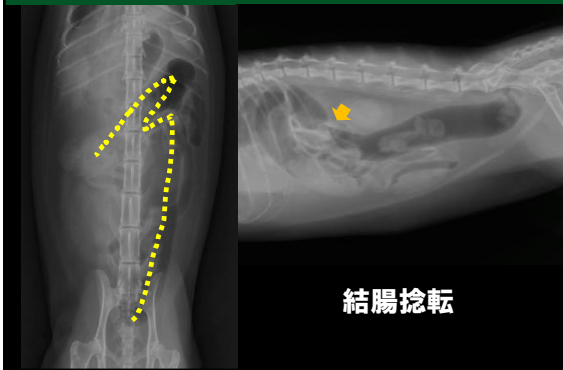
下行結腸が右を走行  
結腸捻転

この症例は？

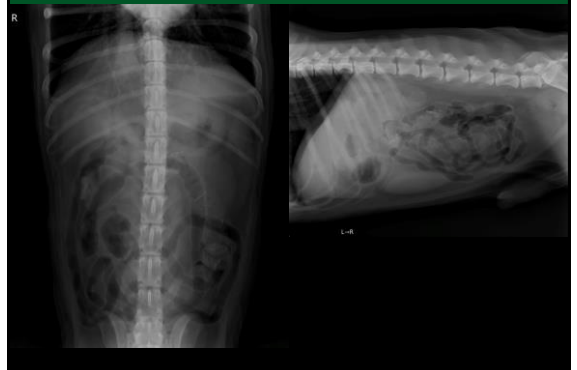

下行結腸は左を走行  
しているけど...

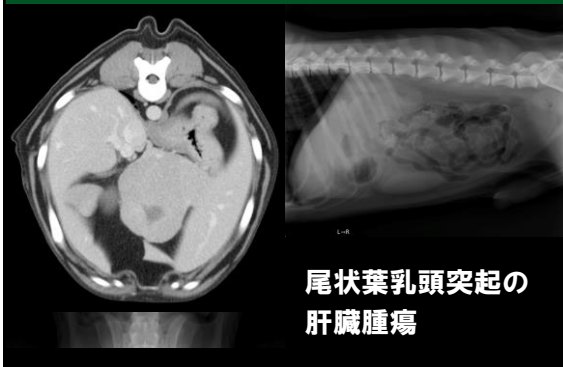この症例は？



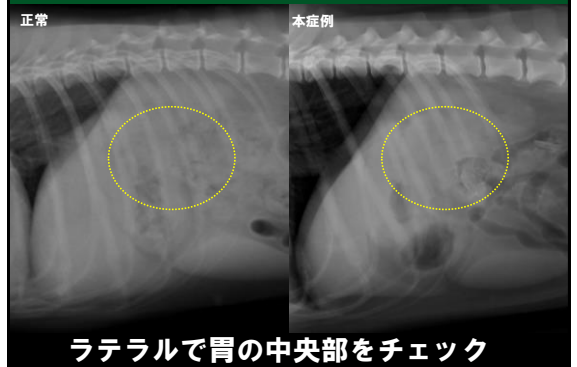
異常はありますか？



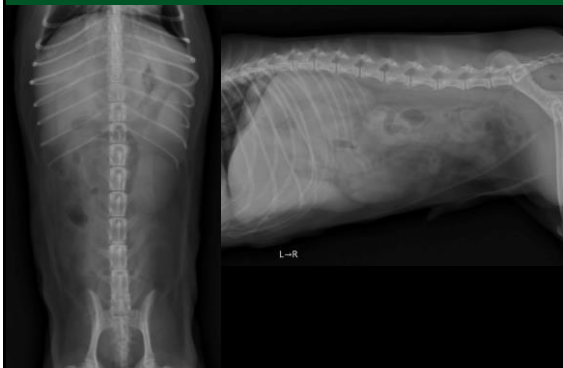異常はありますか？



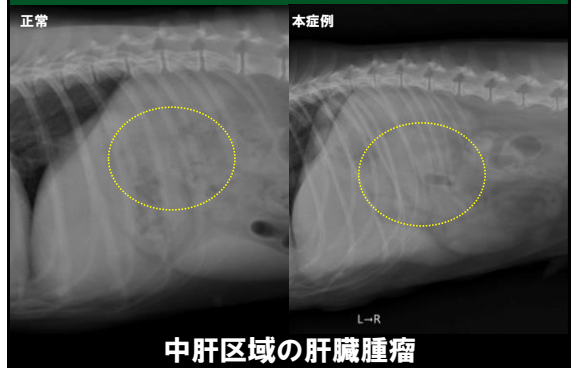
見逃さないためには？



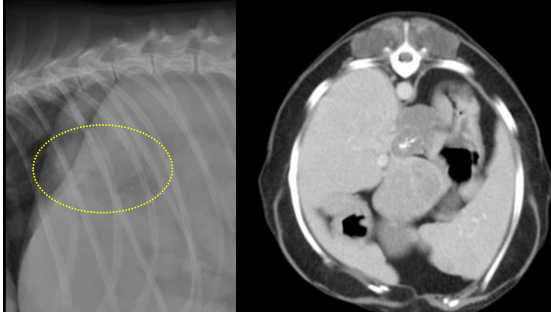
この症例は？



この症例は？

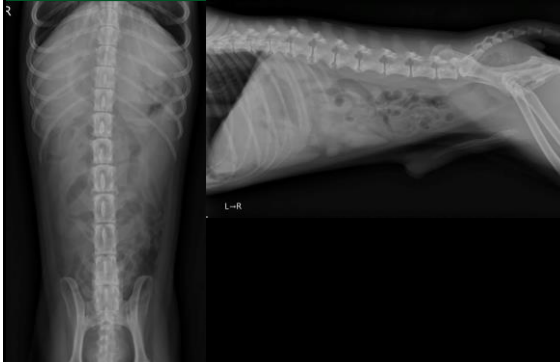

ただしこれだけじゃなかった...

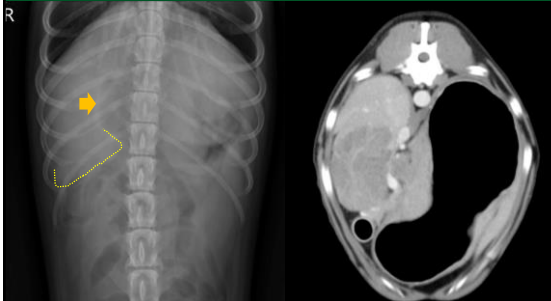


尾状葉乳頭突起の腫瘍+噴門部腫瘍

この症例にも肝マスがあります

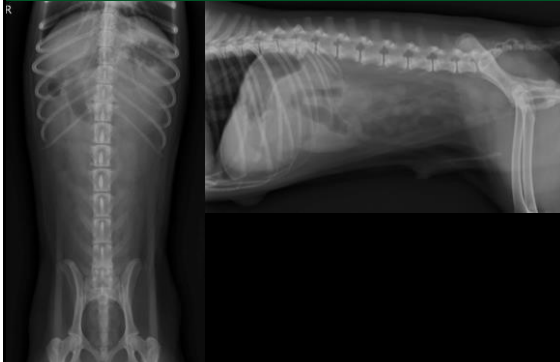

この症例にも肝マスがあります

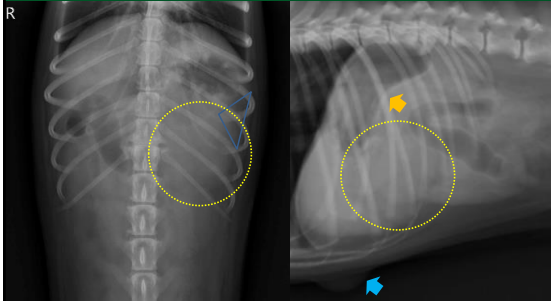


外側右葉の肝臓腫瘍 (+ 胃腫瘍)

異常はありますか？

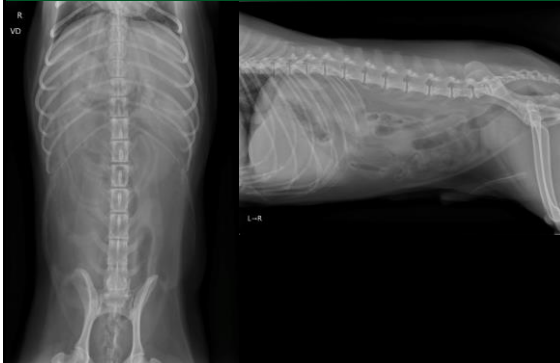


異常はありますか？

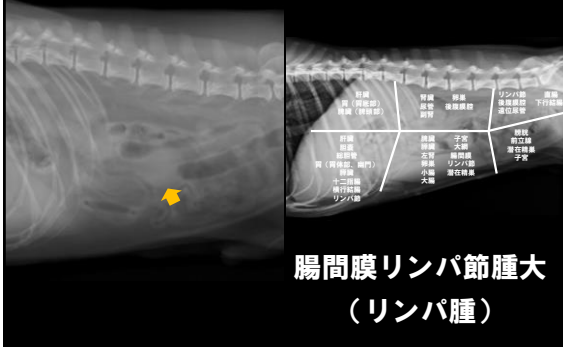


脾頭部に発生した脾臓腫瘍と体表腫瘤

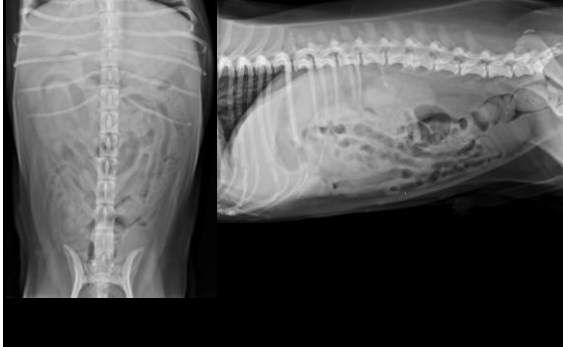
異常はありますか？



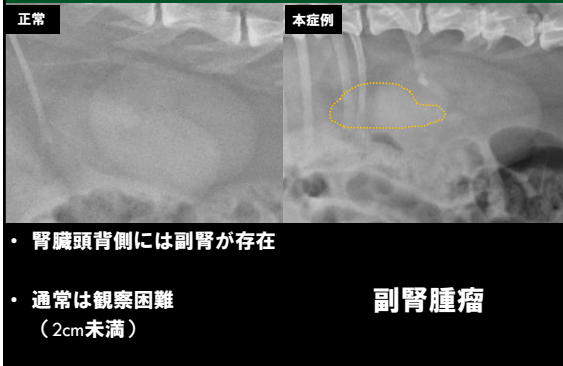
異常はありますか？



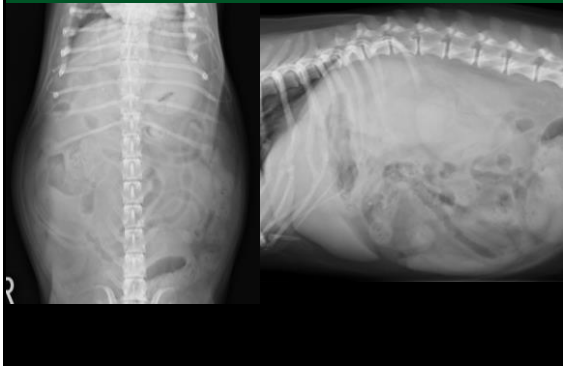
異常はありますか？



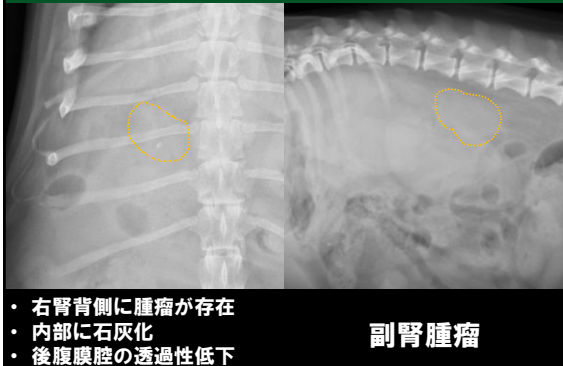
異常はありますか？



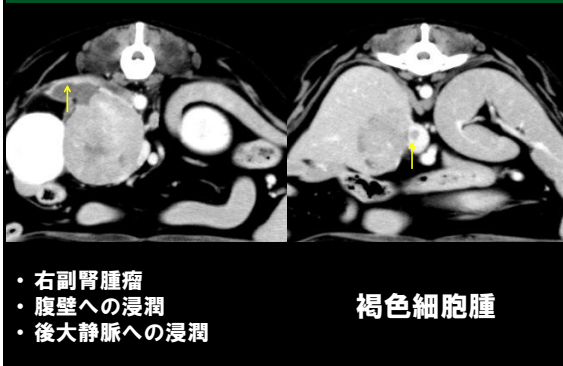
この症例は？



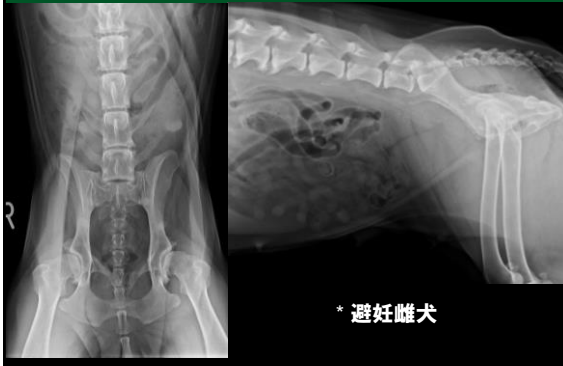
この症例は？



この症例は？

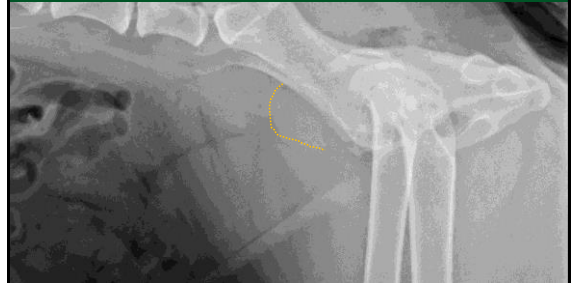

異常はありますか？



\* 避妊雌犬

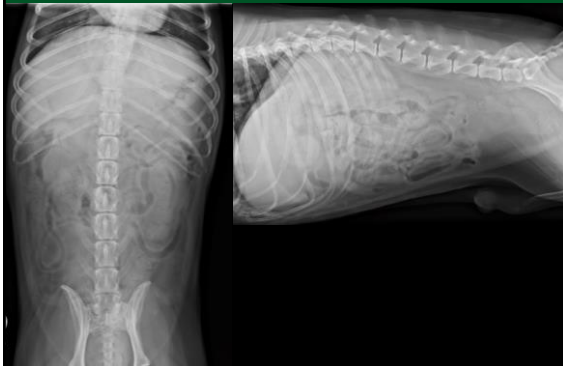異常はありますか？



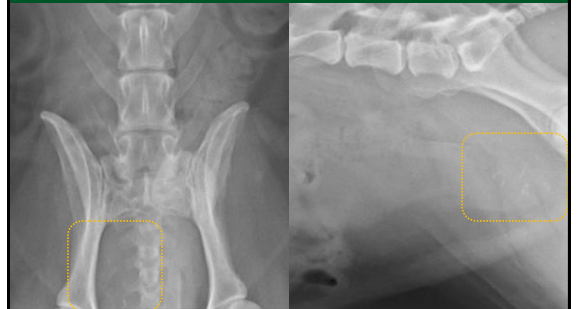膀胱背側に骨盤腔から突出する腫瘤状陰影

子宮断端腫

異常はありますか？



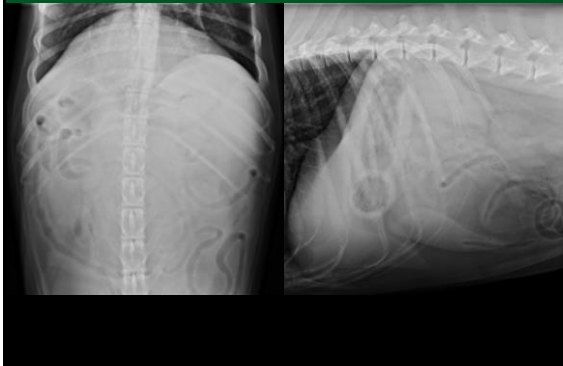
異常はありますか？



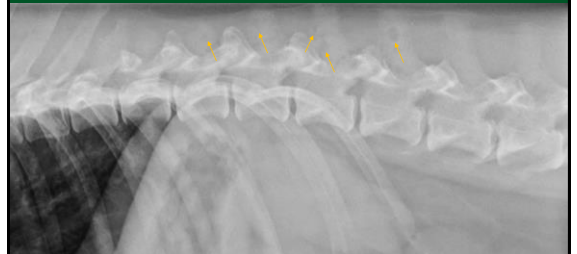前立腺領域の腫大と石灰化

前立腺癌

異常はありますか？



異常はありますか？

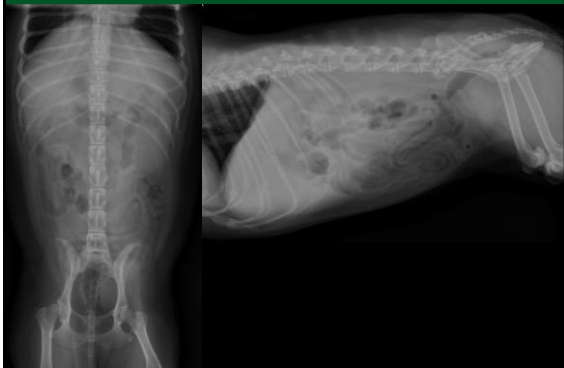


胸腰椎棘突起に多発するパンチアウト像

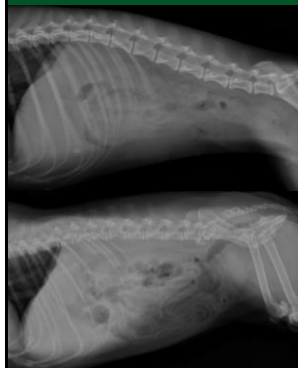
多発性骨髄腫



異常はありますか？

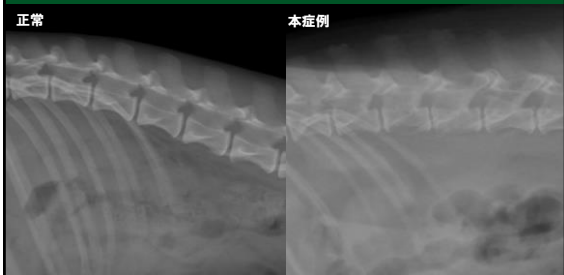

異常はありますか？



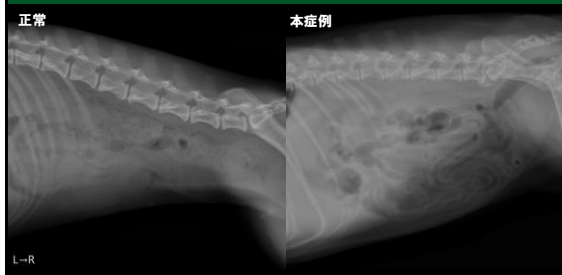
正常例と比較して  
みましょう

異常はありますか？



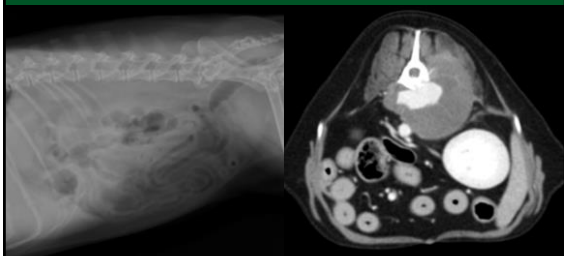
椎体構造が粗造＋脊椎炎

異常はありますか？



後腹腔内の透過性が低下

異常はありますか？



脊椎腫瘍（血管肉腫）

まとめ

- ・とにかく全部の臓器・器官をチェック
- ・腎臓は左右差を確認
- ・正常では見えない臓器の領域も見る
- ・骨も忘れずに
- ・消化管走行の変位は疾患の兆候
- ・不透過性物質・石灰化に注意
- ・後腹腔の透過性変化にも要注意